Aus der Klinischen Abteilung des Zahnärztlichen Institutes der Universität Basel (Vorsteher: Prof. Dr. *O. Müller*)

Untersuchungen über die chirurgische Behandlung der entzündeten Pulpa

Inaugural-Dissertation
zur Erlangung der Doktorwürde
der Zahnheilkunde der Medizinischen Fakultät der Universität Basel

vorgelegt von

Felix Martin
von Füllingsdorf, Baselland

Urban & Schwarzenberg / Berlin und Wien / 1940

Von der med. Fakultät der Universität Basel genehmigt auf Antrag von Prof. Dr. *O. Müller*

Datum der Promotion: 8. Juli 1939

Der Dekan: Prof. Dr. *S. Edelbacher*

R. UNIV. BIBLIOTHEEK LEIDEN

Veröffentlicht in der
Zeitschrift für Stomatologie
Heft 20, 1940

Aus der Klinischen Abteilung des Zahnärztlichen Institutes
(Vorsteher: Prof. Dr. O. Müller) der Universität Basel

Untersuchungen über die chirurgische Behandlung der entzündeten Pulpa

Von
Felix Martin, Füllingsdorf (Baselland).

(Mit 23 Abbildungen) 616.314.18 002 089

Einleitung. Das Ziel der hygienischen und medizinischen Zahnheilkunde ist die Gesunderhaltung der lebenden Pulpa. Mit allgemeiner Prophylaxe ergänzt durch lokal-dentale Kariesprophylaxe, kommen wir bis heute nicht hinlänglich aus. Wir trachten daher darnach die Abtötung und Entfernung erkrankter Pulpen auf ein Minimum zu beschränken.

Eine Therapie, die zur Ausheilung der erkrankten Pulpa führt, ist für ein Land mit so hoher Kariesfrequenz wie die Schweiz von besonderem Interesse, weil trotz fortschrittlicher Arbeit der Schulzahnkliniken, mangels Erkenntnis der Bedeutung der Zahnpflege von seiten der Eltern, eine frühzeitige Untersuchung und Behandlung des bleibenden wie des Milchgebisses oft unterlassen wird.

Es wird hier ausdrücklich nur von einer Therapie der erkrankten Pulpen geschrieben, wobei natürlich das Problem der Karies als Kulturkrankheit nicht berührt wird.

Vor einigen Jahren ging ein Streit durch die zahnärztliche Fachliteratur um das Thema Exstirpation oder Amputation der entzündeten Pulpa. Durch die 1922 von *Peckert* und *Rebel* aufgestellte Maxime, nach der die erkrankte oder verletzte Pulpa ein verlorenes Organ war, dem jede regenerative und reparative Fähigkeit abgesprochen wurde, war die Problemstellung für viele Jahre an diese Alternative gebunden. Das Unmedizinische der Amputationsmethode, die bewußt devitalisiertes Gewebe im Körper beläßt, wurde oft betont. Diese Kritik und die Erkenntnis von den wirklichen Potenzen der Pulpa, führten zum neuen Problem der Amputation

der vitalen Pulpa. So stehen sich in der Hauptsache diese drei Methoden gegenüber: die Exstirpation, die Entfernung alles technisch erreichbaren Gewebes bis nahe an die apikale Wurzelhaut, Wundheilung und Vernarbung mit knöchernem Verschluß des Foramen apicale erstrebt; die Amputation, bei der die devitalisierte Wurzelpulpa als Wurzelfüllung stehen bleibt und durch Überdeckung mit Formaldehydpräparaten konserviert und über Granulationsgewebe und ruhendes Bindegewebe in Hartsubstanz umgewandelt wird, und die Vitalamputation, bei der eine Hartsubstanzbarriere unterhalb der Amputationsfläche als progressivem Prozeß angestrebt wird. Diese Methoden wurden auf eine Höhe gebracht, daß man oft nur zu schnell dazu bereit war, die kranke Pulpa zu opfern. Immer wird aber das Tast-, Orientierungs- und Empfindungsorgan des Zahnes an die Wurzelspitze oder in den apikalen Teil der Wurzel verdrängt werden, die Widerstandskraft des Zahnes herabgesetzt.

Für unsere Versuche und ihre Bewertung grundlegend waren folgende Erfahrungen:

1. Für die Erkrankungen der Pulpa gelten im wesentlichen die Gesetze der allgemeinen Pathologie der weichen Gewebe. Die Besonderheiten der Pulpa, Einschluß in ein starres Gehäuse, das Fehlen eines kollateralen Kreislaufes und eines deutlich ausgeprägten Lymphgefäßsystems sind zweifelsohne negativ zu bewerten. Doch haben Versuche von *Hellner*, *Feldmann*, *Münch*, *Neuwirt* den Satz *Rebels* widerlegt und außerordentliche regenerative wie reparative Fähigkeiten der Pulpa gefunden.

2. Aus Arbeiten von *O. Müller*, *Feldmann* u. a. geht hervor, daß die Pulpa auch nach Abschluß der Zahnentwicklung die Fähigkeit der Hartsubstanzbildung in hohem Maße beibehält, vorausgesetzt, daß ihre Vitalität nicht gestört wird durch Anwendung von schädlichen Antisepticis.

3. Aus Versuchen von *E. Harndt* über die Ausbreitung der Bakterien bei den einzelnen Pulpitisformen, geht hervor, daß histologisch Auflockerung und Degeneration der Odontoblasten mit Pyknose ihrer Kerne schon eintreten bei Anwesenheit von Keimen (Streptokokken, Staphylokokken, grampositive Stäbchen) im Dentin. Bei tiefer Karies, Hyperämie der Pulpa, Pulpitis acuta serosa part. und totalis sowie bei chronischen Pulpitisformen sind sowohl im Pulpagewebe wie im Dentin der Wurzelkanalwandung keine Keime nachweisbar.

Mit einer aseptischen Behandlungsmethode unter Anwendung reizloser Antiseptika und eines biologischen, d. h. möglichst artgleichen implantationsfähigen Verbandmaterials, sollte eine Abheilung der erkrankten, nicht infizierten Pulpa zu erwarten sein.

Eigene Untersuchungen. Sie wurden durchgeführt an Patienten, die uns von der staatlichen Schulzahnklinik der Stadt Basel überlassen wurden. Behandelt wurden nur Zähne mit deutlichen pulpitischen Symptomen, die darüber hinaus aus kariesprophylaktischen Gründen oder im Plane orthodontischer Maßnahmen (dosierte Extraktion) zur Extraktion gelangen sollten. Das Untersuchungsmaterial war deshalb naturgemäß nicht sehr

umfangreich, ist aber im Hinblick auf den konstanten histologischen Befund doch genügend aufschlußreich. Noch aus einem anderen Grunde beschränkten wir uns auf dieses Material: nach Entfernung des kariösen Dentins, ohne Eröffnung der Pulpa, wurde der Grad der Pulpitis diagnostiziert. Da es aber noch keine wissenschaftlich sichere Methode zur Diagnose der Pulpaentzündungen gibt, trotz Ausarbeitung verschiedener praktischer Methoden zur Klassifikation (exakte Thermometrie nach *Walkhoff*, Induktionsstromprüfung nach *Schröder*, *Hafner*, *Prinz*, Verwendung von Hochfrequenzströmen nach *Borschke* und *Wolf*), da es ferner schwierig ist, von Kindern zuverlässige subjektive Angaben zu bekommen, wurde zu jedem behandelten Zahn ein Kontrollzahn mit ähnlicher Ausbreitung der Karies und denselben klinischen Symptomen extrahiert und histologisch untersucht. Das war natürlich nur bei Kindern möglich, bei denen die Extraktion der Sechsjahrmolaren durchgeführt wurde. Die Ausdehnung der Karies war meist bei mindestens zwei Molaren dieselbe. Behandelter Zahn und Kontrollzahn wurden gleichzeitig, also zirka drei Monate nach der Behandlung extrahiert, wodurch der Vergleich besonders anschaulich wurde.

Operationstechnik. Nach oberflächlicher Entfernung der kariösen Massen wurde der Grad der Entzündung thermisch festgestellt, darauf die Karies unter Lokal-, bzw. Leitungsanästhesie (2 cm^3 Panthesin, 0,5%ig, mit Adrenalin) restlos entfernt. Dann wurde Kofferdam gelegt und die Pulpa nach mehrmaliger Applikation von H_2O_2 und folgendem Jodanstrich (Sol. jodi spirit.) mit einem Rosenbohrer Nr. 4 eröffnet. Es ist besonders wichtig, die Pulpa breit zu eröffnen, nicht nur zu ritzen, da ein inniger Kontakt von Pulpa und Verbandmaterial für die Abheilung notwendig ist. In jedem Fall hat die entzündete, verletzte Pulpa stark geblutet. Die Blutung wurde mit H_2O_2 und Jod (Sol. jodi spirit. 1%ig) gestillt, die Wunde mit Elfenbein-Vioform-Pulver, mit der Harzlösung angesetzt, bedeckt und dieses mit einem Kugelstopfer zu inniger Berührung mit der Wundfläche gebracht. Die Kavität wurde mit Steinzement (Drala) unter Jodoformzusatz verschlossen, der behandelte Zahn geröntget. Die Behandlung dauerte mit Einrechnung der Injektion eine halbe bis dreiviertel Stunden.

Vor der Extraktion, also zirka drei Monate nach der Behandlung, wurde nochmals ein genauer Status aufgenommen, nach nochmaliger Röntgenkontrolle extrahiert. Die Angaben der Patienten wiesen eine auffallende Regelmäßigkeit auf: 14 Tage nach der Behandlung leichte Schmerzen, die nach wenigen Tagen verschwanden. Da die rein kausale Betrachtung des Ergebnisses zu übereilten Schlüssen führen könnte, wurde auch, soweit das im Rahmen unserer Untersuchungen möglich war, der Konstitution des Patienten und seinem gegenwärtigen Gesundheitszustande Aufmerksamkeit geschenkt. Mit Ausnahme von Fall 4 (Verkalkungsstörungen) befanden sich die Kinder bei guter Gesundheit.

Der Elfenbeinverband. Zur Beurteilung des Verbandmaterials ist neben dem klinischen Erfolg der histologische Befund maßgebend. Es zeigt sich, daß Elfenbein wie ein Knochenimplantat einheilt, d. h. es wird durch Abbau

Fall 1

Abb. 1.

Abb. 2.

Abb. 1. 19. I. 1938. Nach der Behandlung.
Abb. 2. 4. V. 1938. Vor der Extraktion.

Fall 2

Abb. 3.

Abb. 4.

Abb. 3. 21. I. 1938. Nach der Behandlung.
Abb. 4. 4. V. 1938. Vor der Extraktion.

Fall 3

Abb. 5.

Abb. 6.

Abb. 5. 21. I. 1938. Nach der Behandlung.
Abb. 6. 3. V. 1938. Vor der Extraktion.

und direkten Umbau in Hartsubstanz verwandelt, also nicht auf dem Wege über ein Ersatzgewebe (Granulationsgewebe), wie dies beispielsweise bei der Vitalamputation mit Überdeckung der Stümpfe mit Calxyl geschieht. Wir haben hier das Bild eines ungestörten biologischen Vorganges. Nicht nur

Fall 4

Abb. 7.

Abb. 8.

Abb. 7. 25. I. 1938. Nach der Behandlung.
Abb. 8. 2. V. 1938. Vor der Extraktion.

wird Elfenbein von der Pulpa anstandslos ertragen; diese antwortet darüber hinaus mit gesteigerten reparativen und regenerativen Fähigkeiten.

Das Elfenbein wurde in Pulverform mit Zusatz eines reizlosen Antiseptikums (0,5% Vioform) zur Applikation mit einer Lösung von Harz und Thymol in weniger als 70% Alkohol zu spröder Konsistenz angerührt. Diese

Fall 5

Abb. 9. 3. V. 1938. Vor der Extraktion.

Fall 6

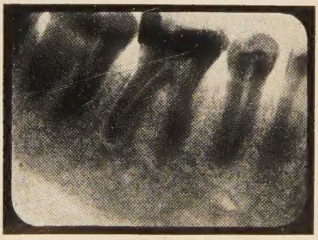

Abb. 10. 31. I. 1938. Nach der Behandlung.

Elfenbein-Harzlösung-Komposition, angegeben von Prof. *O. Müller*, wird vom eidgenössischen Seruminstitut in Bern hergestellt und ist im Handel erhältlich. Am Basler Institut wird Elfenbein seit drei Jahren als Wurzelfüllmaterial nach Exstirpation angewendet. Versuche mit Elfenbein als Überkappungsmaterial der artifiziell oder durch Karies freigelegten Pulpa wurden von *Heidi Müller* angestellt und in der Z. Stomat. (Juliheft 1938) veröffentlicht.

Einzelne Fälle.

Fall 1.

Name	Alter	Zahn	Klinischer Befund	Diagnose
Schulze Paul	1927	$\underline{6}$ |	Schmerzt zu Beginn der Kaltwasserberieselung nach Entfernung der Karies	Pulpitis serosa partialis

Datum der Behandlung	Symptome nach Beh.	Symptome später	Datum der Extraktion	Nummer der histologischen Untersuchung
19. 1. 1938	—	—	4. 5.	M I

Eröffnung der Pulpa mit Rosenbohrer Nr. 4. Röntgenkontrolle nach der Behandlung und vor der Extraktion. Siehe Abb. 1 und 2.

Fall 2.

Name	Alter	Zahn	Klinischer Befund	Diagnose
Schweizer Rudolf	1927	$\overline{6}$ |	Tiefe Karies, starke Sekundärdentinbildung. Hat schon geschmerzt, jetzt reaktionslos	Pulpitis serosa partialis

Datum der Behandlung	Symptome nach Beh.	Symptome später	Datum der Extraktion	Nummer der histologischen Untersuchung
21. 1. 1938	—	+	4. 5.	M II

Entfernung des ganzen Pulpakammerdaches. 14 Tage nach der Behandlung druckempfindlich. Röntgenkontrolle siehe Abb. 3 und 4.

Fall 3.

Name	Alter	Zahn	Klinischer Befund	Diagnose
Tschudin Hans	1924	$\overline{6}$ |	Tiefe Karies, gute Sekundärdentinbildung. Schmerzt zu Beginn der Kaltwasserberieselung	Pulpitis serosa partialis

Datum der Behandlung	Symptome nach Beh.	Symptome später	Datum der Extraktion	Nummer der histologischen Untersuchung
21. 1. 1938	—	—	3. 5.	M III

Eröffnung der Pulpa mit Rosenbohrer Nr. 6. Röntgenkontrolle nach der Behandlung und vor der Extraktion. Siehe Abb. 5 und 6.

Fall 4.

Name	Alter	Zahn	Klinischer Befund	Diagnose
Misslin Elisabeth	1928	$\underline{6}\vert$	Tiefe Karies, geringe Sekundärdentinbildung. Subjektive Angaben unzuverlässig	Pulpitis serosa partialis

Datum der Behandlung	Symptome		Datum der Extraktion	Nummer der histologischen Untersuchung
	nach Beh.	später		
25. 1. 1938	—	+	2. 5.	M IV

Eröffnung des distalen Pulpahornes. Nach der Behandlung ab und zu Empfindlichkeit des Zahnes. Röntgenkontrolle siehe Abb. 7 und 8.

Fall 5.

Name	Alter	Zahn	Klinischer Befund	Diagnose
Furrer Hannedorli	1927	$\underline{6}\vert$	T. C. Schmerzen auf kalt während der ganzen Zeit der Berieselung, auf warm zu Beginn	Pulpitis serosa totalis

Datum der Behandlung	Symptome		Datum der Extraktion	Nummer der histologischen Untersuchung
	nach Beh.	später		
4. 2. 1938	—	+	3. 5.	M V

Starke Blutung der eröffneten Pulpa. 14 Tage nach der Behandlung Empfindlichkeit auf kalt und Druck. Röntgenkontrolle vor der Extraktion siehe Abb. 9.

Fall 6.

Name	Alter	Zahn	Klinischer Befund	Diagnose
Holzach Ferdinand	1882	$\vert\overline{6}$	Große Silikat- und Agfüllung. Langsam zunehmende Schmerzen auf warm pl. abfallend	Pulpitis purulenta partialis

Datum der Behandlung	Symptome		Datum der Extraktion	Nummer der histologischen Untersuchung
	nach Beh.	später		
31. 1. 1938	+	+	—	—

Blutung der eröffneten Pulpa. Nach der Behandlung Verminderung des Druckgefühles. Von neuem pulpitische Symptome. Medikamentöse Behandlung. Das Röntgenbild zeigt bereits Ausdehnung der eitrigen Entzündung über den Apex hinaus (s. Abb. 10).

Abb. 11. Übersichtsbild einer mit Elfenbein bedeckten Pulpawunde (Hämalaun-Eosin-Färbung).
I = kleinzellige Infiltration; *H* = Hartsubstanzbarriere; *P* = entzündungsfreie Pulpa.

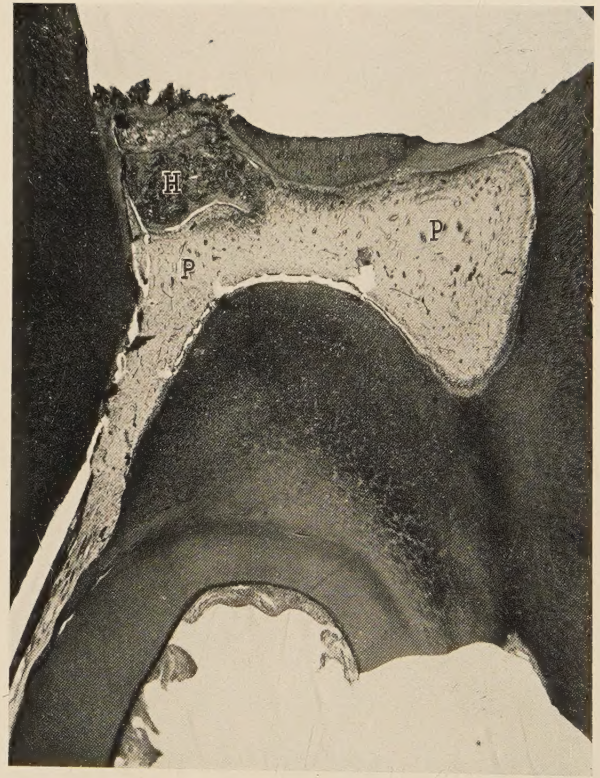

Abb. 12. Behandelte Pulpitis partialis (Hämalaun-Eosin-Färbung). Die Pulpa wurde in der Richtung des Karieskegels eröffnet und mit Elfenbein versorgt. Versuchsdauer drei Monate. Unter der Hartsubstanzbarriere *H* ist eine vollkommen entzündungsfreie Pulpa *P*.

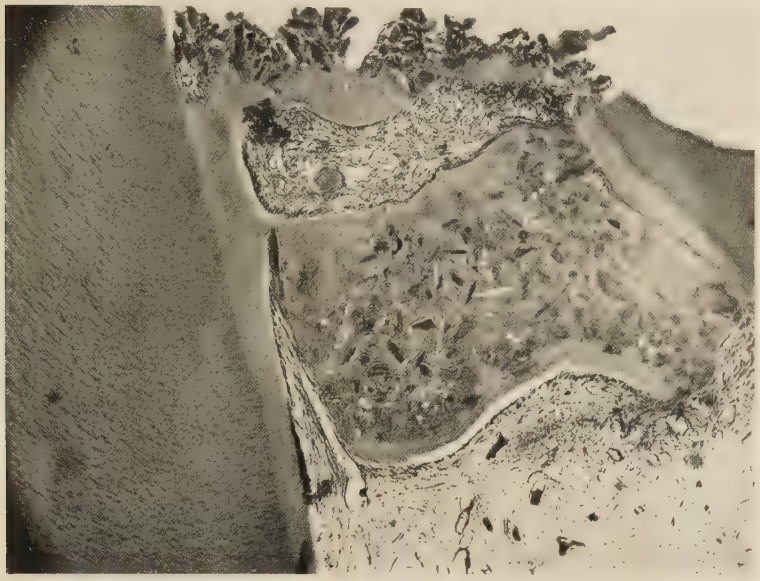

Abb. 13. Vergrößerung aus Abb. 12. Unter und zwischen den Hartsubstanzbildungen erkennt man deutlich ausgebildete Odontoblastenreihen. Schichtung innerhalb der Hartsubstanzbildung.



Abb. 14. Vergrößerung aus Abb. 13. Ein reparativer und regenerativer Prozeß spielt sich außerdem in dem abgeschnürten Teil der Pulpa ab.
Die Abb. 15, 16, 17, 18 sind Vergrößerungen aus Abb. 14.

Außer den zur Extraktion und histologischen Untersuchung gelangenden Zähnen habe ich im Laufe dieser Arbeit manche pulpitische und artifiziell eröffnete Pulpen nach der angegebenen Methode behandelt und in regelmäßigen Zeitabständen kontrolliert. Mit Ausnahme eines Zahnes, der später devitalisiert werden mußte, verlief die Abheilung in allen Fällen reaktionslos, nach einer 3 bis 14 Tage nach der Behandlung eintretenden Empfindlichkeit.

Die röntgenologische Nachprüfung zeigt, daß das Elfenbeinimplantat nicht röntgensichtbar ist. Auf den Bildern vor der Extraktion, also nach zirka dreimonatiger Liegedauer, ist eine röntgensichtbare Hartsubstanzbildung erkennbar.



Abb. 15. Vergrößerung aus Abb. 14.

Histologie. Die Schnitte des formalinfixierten und entkalkten Materials wurden nach der Gefriermethode hergestellt und nach zwei Methoden gefärbt, mit Thionin-Pikrinsäure zum Studium der Hartsubstanzen und mit Hämalaun-Eosin zur Untersuchung der weichen Gewebe.

Die Schnitte zeigen im Übersichtsbild eine dreifache Schichtung des Pulpagewebes in kleinzellig infiltrierte Bezirke, eine Barriere aus neu gebildeter Hartsubstanz und die entzündungsfreie Pulpa. Es ist das Bild eines gesteigerten, progressiven Prozesses mit dem Endziel der Heilung nach einem Wundablauf (Abb. 11).

Unter der Wirkung des Elfenbeins werden die regenerativen und reparativen Fähigkeiten des Pulpabindegewebes erheblich gesteigert. Die Fähigkeit der Umwandlung ist in der Bindegewebsreihe besonders groß. Mit dem



Abb. 16. Vergrößerung aus Abb. 14. Aus dem Pulpabindegewebe durch Metaplasie gebildete Odontoblastenreihen *O*. Pulpa *P*, Dentin *D*.



Abb. 17. Vergrößerung aus Abb. 14.
O = Odontoblasten; *H* = neugebildete Hartsubstanz, Elfenbeinsplitter *E*; *B* = Blutgefäß; *P* = Pulpa.

veränderten Regenerationsablauf werden aus indifferenten Pulpabindegewebszellen Odontoblasten gebildet (Metaplasie), die aus dem Elfenbein ein regelrechtes Dentin erster Ordnung aufbauen (Abb. 13, 14, 15, 16, 17 und 18).

Das genaue Studium der Hartsubstanzbarriere zeigt eine Schichtung in Prädentin, sekundäres Dentin zweiter Ordnung und Elfenbeinsplitter auf (Abb. 19). Die eigentümliche Streifung der Elfenbeinsplitter könnte die Vermutung aufkommen lassen, daß es sich um zufällig in die Pulpa geratene Dentinbohrspäne handelte. Es wurde daher die Mikrophotographie eines

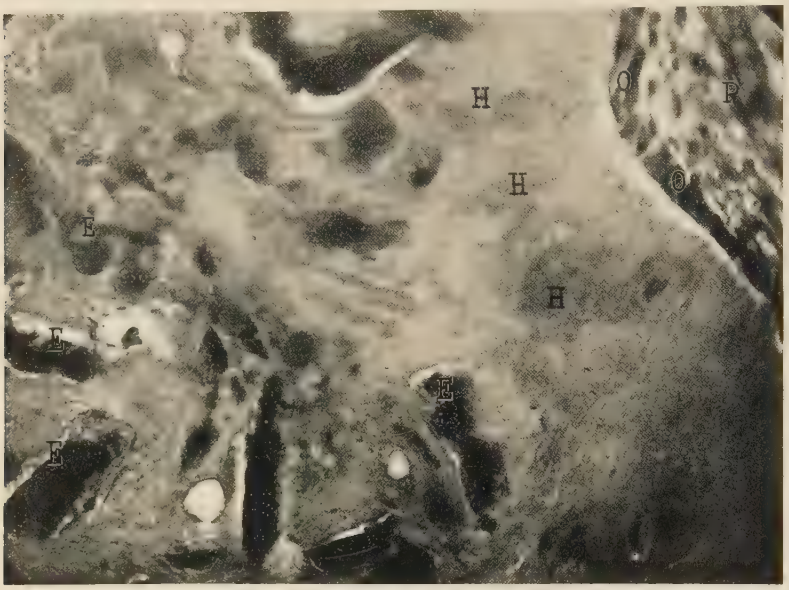

Abb. 18. Vergrößerung aus Abb. 14.
O = Odontoblasten; *P* = Pulpa; *H* = Hartsubstanz; *E* = Elfenbeinsplitter.

Elfenbeinpulverausstrichpräparates angefertigt, die die den Elfenbeinsplittern eigene Struktur zeigt (Abb. 21).

Unter dem veränderten und gesteigerten Regenerationsablauf reagieren die gesamten Odontoblasten mit einer Steigerung ihrer Potenzen. Die weiten Pulpenräume der jugendlichen Zähne werden durch Anbildung von Ersatzdentin stark eingeengt (Abb. 22 und 23).

Die neu gebildete Hartsubstanz wird von Blutgefäßen durchzogen (Abb. 17), durch die die kleinzellig infiltrierten Pulpabezirke über der Hartsubstanz mit dem Blutkreislauf in Verbindung stehen. Die Infiltration besteht in der Hauptsache aus kleinen einkernigen Lymphozyten (kleinzellige Infiltration). Ihr Überwiegen gegenüber den Leukozyten läßt das Abklingen einer akuten Reaktion erkennen und zeigt fortbestehende Aufräumung und Organisation an. Zunächst der Hartsubstanzbarriere erkennt man in der Tat bindegewebige Organisation (Abb. 11).

Die Pulpa unter der Barriere zeigt keinerlei zellige Infiltration. Die Kapillaren sind noch schwach dilatiert.

Epikrise. Der Unterschied vorliegender Methode der Pulpitistherapie gegenüber der Vitalamputation mit Überdeckung der Stümpfe mit Elfenbein (*Zeltner*) oder Calxyl (*P. Müller*) liegt in der Hauptsache darin, daß ein

Abb. 19. Vergrößerung aus Abb. 11 (Thionin-Pikrinsäure-Färbung). Schichtung der neu gebildeten Hartsubstanz.
V = Prädentin; *D* = sekundäres Dentin zweiter Ordnung; *E* = Elfenbeinsplitter; *P* = Pulpa (Bindegewebszellen, Odontoblasten und Fibrillen sind bei dieser Färbung unsichtbar).

möglichst großer Bezirk der unvergleichlich reaktiveren Kronenpulpa bewußt mit in den Heilungsprozeß einbezogen wird.

Bei der Bildung der Elfenbein-Hartsubstanz-Barriere handelt es sich um einen aus progressivem Prozeß entstandenen Abbau und Umbau.

Im Anschluß an die Vitalamputation bewirkt das Elfenbeinimplantat in den Wurzelpulpen destruktive sowie reparative und regenerative Reaktionen (*Zeltner*). Dieselben sind nicht als potentielle Eigenschaften des morphologisch embryonalen Pulpabindegewebes anzusprechen, sondern des

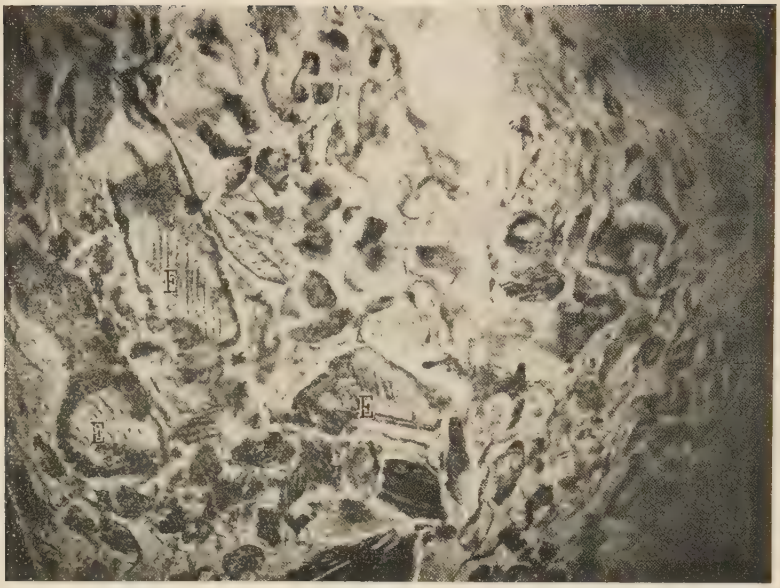

Abb. 20. Vergrößerung aus Abb. 11 (Thionin-Pikrinsäure-Färbung). *E* = Elfenbeinsplitter innerhalb der Hartsubstanz.



Abb. 21. Ausstrichpräparat einer erhärteten Alkohol-Elfenbeinpulver-Mischung (Thionin-Pikrinsäure-Färbung). Man beachte die Dentinkanälchen des Elfenbeins!

auf dem Wege der regressiven Metamorphose aus diesem entstandenen Bindegewebes (*Zeltner*). Die Odontoblasten gehen zugrunde.

Bei dieser Methode der chirurgischen Pulpitisbehandlung sind es die unter dem Reiz des Elfenbeins durch Metaplasie aus dem embryonalen Bindegewebe entstandenen Odontoblastenreihen, die die Heilung der Pulpawunde durch gewebliche Ausfüllung herbeiführen.

Bei normaler Reaktionslage des Körpers hat die oben angegebene Methode der Pulpitisbehandlung folgende Indikationen:

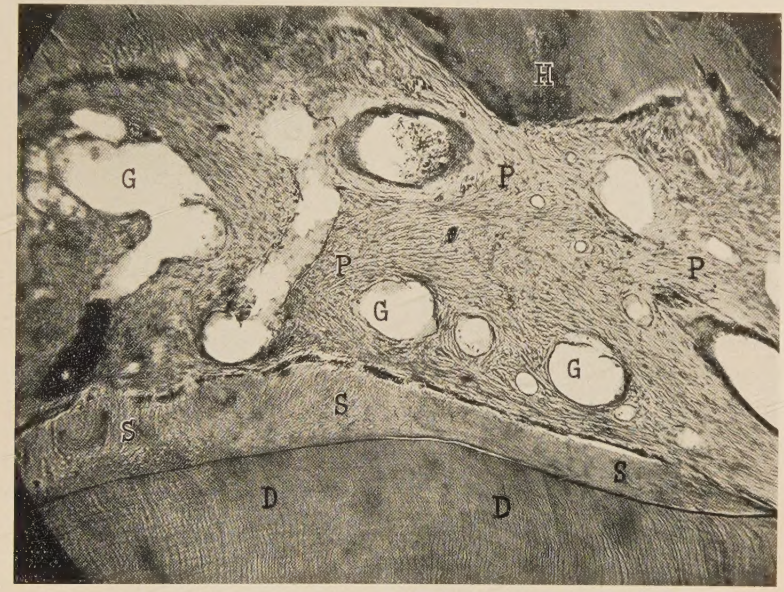

Abb. 22. Vergrößerung aus Abb. 11 (Hämalaun-Eosin-Färbung). Die Pulpakammer ist durch Anlagerung von Ersatzdentin eng geworden. Die Pulpa ist entzündungsfrei, die Gefäße sind etwas dilatiert.
S = Ersatzdentin; *D* = Dentin; *P* = Pulpa; *G* = Gefäße; *H* = Hartsubstanz.

Seröse Pulpitisformen;

Artifiziell freigelegte Pulpen;

Tiefe Karies, wo die rücksichtslose Entfernung des kariösen Dentins zur Eröffnung der Pulpa führt;

Frakturen an Zähnen mit noch nicht abgeschlossenem Wurzelwachstum.

Es sei darauf hingewiesen, daß die Versuche an jugendlichen Patienten durchgeführt wurden. Alter und Konstitution stehen in so enger Beziehung zu der Empfänglichkeit oder Resistenz gegenüber schädlichen Einflüssen und zur Heilungstendenz, daß die vorliegende Studie nur durch eine konditionale Betrachtungsweise erweitert werden kann.

Schrifttum. *A. Dietrich*: Allgemeine Pathologie und pathologische Anatomie. — *Euler-Meyer*: Pathohistologie der Zähne. — *O. Müller*: Die Elfenbeinwurzelfüllung.

Z. Stomat. 1937. — *Ders.*: Möglichkeiten und Grenzen der Zahnerhaltung bei Pulpaerkrankungen und ihren Folgezuständen. Dtsch. zahnärztl. Wschr. 1930. — *W. Hess*: Reparatorische Fähigkeiten der verletzten und gesunden Pulpa. Z. Stomat. 1937. — *Gr. Feldmann*: Die plastische Fähigkeit der Pulpa. Z. Stomat. 1934. — *B. Gottlieb, B. Orban* und *G. Stein*: Die Wurzelbehandlung bei lebender Pulpa. Z. Stomat 1933. — *E. Hellner*: Die chirurgische Behandlung der Pulpitis. Z. Stomat. 1933. — *Neuwirt F.*: Die reparativen

Abb. 23. Vergrößerung aus Abb. 11 (Hämalaun-Eosin-Färbung). Verengerung des Kanallumens durch Anbildung von Ersatzdentin. Entzündungsfreie Pulpa. *S* = Ersatzdentin; *D* = Dentin; *P* = Pulpa.

Fähigkeiten der Pulpa. Z. Stomat. 1933. — *Harndt E.*: Über die Ausbreitung der Bakterien bei den einzelnen Pulpitisformen. *H. Rebel*: Beiträge zur Pulpaamputation. 1932. — *J. Münch*: Über eine neue Behandlungsmethode partiell erkrankter Pulpen. 1931. — *P. Zeltner*: Die Vitalamputation der Pulpa unter Bedeckung der Wurzelpulpen mit Elfenbein. Dissertation. Basel 1938.

Neubadstraße 121.

Curriculum vitae

1912 wurde ich in Fleurier (Kanton Neuenburg) geboren. Nach dem Ausbruch des Weltkrieges zogen meine Eltern nach Linthal (Kanton Glarus), wo ich die Primarschule besuchte bis zur dritten Klasse. 1920 wurde mein Vater als Pfarrer nach Horn (Kanton Thurgau) berufen. In Horn und St. Gallen erhielt ich den Rest meiner Schulbildung. 1932 erlangte ich das Reifezeugnis des Gymnasiums St. Gallen. Ich begann mein Studium in Basel und beschloß die vorklinischen Semester mit der medizinisch-naturwissenschaftlichen und anatomisch-physiologischen Prüfung für Mediziner. Nach einem Semester Medizin und Zahnheilkunde in Wien mußte ich krankheitshalber das Studium unterbrechen. Im Frühjahr 1938 bestand ich in Basel nach vier Semestern Studium am zahnärztlichen Institut das Staatsexamen für Zahnärzte.

Druck R. Spies & Co. Wien